Casos Clínicos

Transformación maligna de fibroadenoma mamario en carcinoma infiltrante: Informe de un caso

Martín Paniagua, Leticia, Mesa Ruiz, María Inmaculada, García Sánchez, Felipe, Esmailli Ramos, Mahur, Cano Pecharromán, Esther María, Balsa Marín, Tomás

Servicio de Cirugía. Hospital General Universitario Nuestra Señora del Prado, Gerencia de Atención Integrada de Talavera de la Reina (SESCAM), España.

Fecha de recepción: 25/05/2025. Aceptada su publicación: 20/10/2025

Resumen

Introducción: El fibroadenoma mamario es el tumor benigno más frecuente en la mama, sobre todo en mujeres jóvenes. En raras ocasiones puede desarrollar carcinoma, siendo el carcinoma ductal el subtipo más común. Su diagnóstico es complejo debido a que su presentación clínica e imagen radiológica tiene un aspecto benigno, por lo que suelen ser un hallazgo incidental.

Caso clínico: Presentamos el caso de una mujer de 40 años con antecedentes personales de ataxia cerebelosa y sin antecedentes familiares de cáncer de mama, quien fue evaluada por un nódulo mamario izquierdo. La biopsia inicial fue compatible con fibroadenoma, pero tras la excisión quirúrgica se identificó un carcinoma ductal in situ tipo micropapilar con extensión al parénquima y márgenes comprometidos. La ampliación quirúrgica reveló carcinoma ductal infiltrante de bajo grado y micrometástasis en el ganglio centinela. Se completó el tratamiento con cirugía, quimioterapia y radioterapia.

Discusión: La transformación maligna sobre fibroadenoma es una entidad infrecuente que suele diagnosticarse de forma incidental. Factores como edad avanzada, hiperplasia atípica, características histológicas complejas, antecedentes familiares y crecimiento rápido aumentan el riesgo de malignización. La evidencia disponible es limitada y sugiere un manejo individualizado y multidisciplinario.

Conclusiones: Ante la presencia de factores de riesgo o hallazgos sospechosos, se recomienda una evaluación exhaustiva y tratamiento quirúrgico adecuado. La transformación maligna sobre fibroadenoma, aunque rara, debe considerarse en el diagnóstico diferencial de lesiones mamarias.

PALABRAS CLAVE

Hemangioma cavernoso; Glándula suprarrenal; Malformación vascular.

Abstract

MALIGNANT TRANSFORMATION OF MAMMARY FIBROADENOMA INTO INVASIVE CARCINOMA: A CASE REPORT

Introduction: Breast fibroadenoma is the most common benign tumor of the breast, particularly in young women. On rare occasions, it can develop carcinoma, with ductal carcinoma being the most common subtype. Its diagnosis is challenging because its clinical presentation and radiological appearance are typically benign, often making it an incidental finding.

Case report: We present the case of a 40-year-old woman with a personal history of cerebellar ataxia and no family history of breast cancer, who was evaluated for a left breast nodule. The initial biopsy was compatible with fibroadenoma, but after surgical excision, a micropapillary-type ductal carcinoma in situ with parenchymal extension and involved margins was identified. Further surgical intervention revealed low-grade invasive ductal carcinoma and micrometastasis in the sentinel lymph node. The treatment was completed with surgery, chemotherapy, and radiotherapy.

Discussion: Malignant transformation of a fibroadenoma is a rare entity that is usually diagnosed incidentally. Risk factors include older age, atypical hyperplasia, complex histological features, family history, and rapid growth, all of which increase the likelihood of malignancy. Available evidence is limited and suggests that management should be individualized and multidisciplinary.

Conclusions: In the presence of risk factors or suspicious findings, a thorough evaluation and appropriate surgical treatment are recommended. Although it is rare, malignant transformation of a fibroadenoma should be considered in the differential diagnosis of breast lesions.

KEYWORDS

Cavernous hemangioma; Adrenal gland; Vascular malformation.

Autor de correspondencia:
Leticia Martín Paniagua. Servicio de Cirugía. Hospital General Universitario Nuestra Señora del Prado, Gerencia de Atención Integrada de Talavera de la Reina (SESCAM), España. Email: lmartinp01@gmail.com

Introducción

El fibroadenoma de la mama es un tumor benigno muy frecuente, especialmente en mujeres jóvenes, y se clasifica como un tumor fibroepitelial. Aunque es un tumor benigno, en raras ocasiones puede malignizarse, desarrollando un carcinoma dentro del fibroadenoma (1). Los subtipos más frecuentes de carcinoma en este contexto son el carcinoma ductal y el carcinoma lobulillar y rara vez tienen afectación axilar. La malignización hacia un tumor maligno se observa con mayor frecuencia en mujeres de edad avanzada (2). En general, estos tumores son diagnosticados como un hallazgo incidental tras el estudio anatomopatológico de la pieza de una tumorectomía de un fibroadenoma benigno. La evidencia en la literatura sobre fibroadenomas con degeneración maligna es limitada debido a que los casos reportados son escasos, por lo que, si además añadimos a esto que en las pruebas de imagen suelen presentarse como una masa bien definida y asintomática, su diagnóstico supone todo un reto (1, 3). Presentamos el caso de una paciente con un carcinoma infiltrante sobre un fibroadenoma con afectación axilar y revisamos la bibliografía descrita sobre esta entidad tan excepcional.

Presentación del caso

Se trata de una mujer de 40 años con antecedentes personales de ataxia cerebelosa secundaria a traumatismo craneoencefálico (TCE), diabetes mellitus gestacional, y salpinguectomía izquierda por embarazo ectópico. No refiere embarazos ni presenta antecedentes familiares de cáncer de mama. Fue derivada a las consultas externas de la unidad de mama de cirugía por su médico de atención primaria tras palparse un nódulo en la mama izquierda. En la exploración física, las mamas son ptosicas de tamaño moderado, la mama derecha no presenta tumoraciones palpables, mientras que, en la mama izquierda, se palpa un nódulo de 1 cm en la unión de los cuadrantes superiores a nivel periareolar, sin presentar adenopatías axilares palpables. La mamografía solicitada evidencia un nódulo sólido de 22 mm, de forma ovalada, bien definido, con densidad homogénea, hallazgos sospechosos de malignidad (BIRAD 4) (Figuras 1-2). Se realiza biopsia por aspiración con aguja gruesa (BAG), que muestra una lesión fibroepitelial benigna compatible con fibroadenoma con foco de hiperplasia ductal usual. La paciente opta por la excisión quirúrgica, por lo que se programa la intervención.

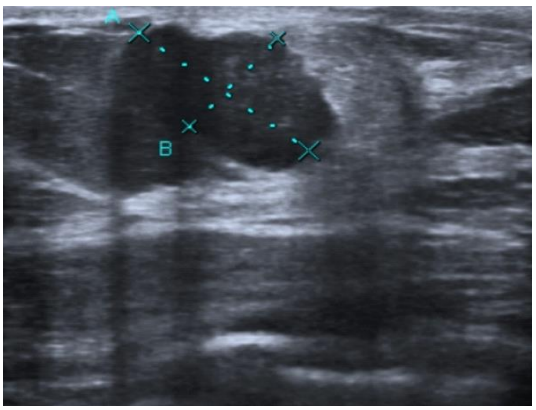

Figura 1: Ecografía mamaria. Se visualiza en unión de cuadrantes superiores de mama izquierda nódulo sólido de 22mm (BI-RADS4a).

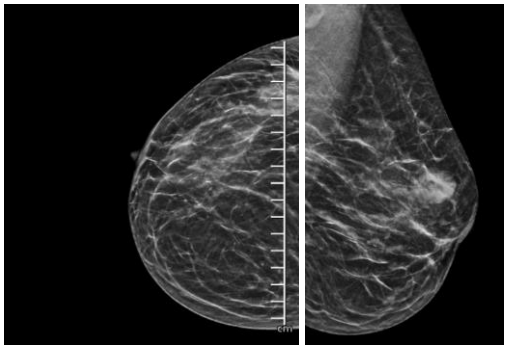

Figura 2: Mamografía. Proyecciones cráneo-caudal y oblicua mediolateral de la mama izquierda. Se visualiza en unión de cuadrantes superiores de mama izquierda nódulo sólido de 22 mm.

El resultado del análisis patológico definitivo es fibroadenoma con carcinoma ductal in situ de grado intermedio, tipo micropapilar, que se extiende al parénquima mamario adyacente, con bordes quirúrgicos afectados. El perfil inmunohistoquímico es el siguiente: receptor de estrógeno (RE) positivo (>95%), receptor de progesterona (RP) positivo (50%). Se explica a la paciente la necesidad de una nueva intervención para ampliar los

márgenes de resección. En la pieza de ampliación, se observa que el margen lateral contacta con el borde quirúrgico, presentando carcinoma ductal infiltrante Grado 1 de 10 mm, con RE positivo (90%), RP positivo (20%), Her2 negativo, Ki-67 (5%) y CK-19 positivo. Se realiza una nueva intervención para ampliar el margen lateral y se lleva a cabo una biopsia del ganglio centinela (BSGC), cuyo resultado es positivo para micrometástasis, con depósitos tumorales de 1.5 mm. No se realiza linfadenectomía (según recomiendan las guías clínicas). En el análisis patológico definitivo, los márgenes estaban libres de tumor. Posteriormente, la paciente recibe quimioterapia y radioterapia neoadyuvante.

Discusión

El carcinoma de mama que se origina sobre un fibroadenoma es una entidad poco frecuente y generalmente se detecta de manera incidental durante el examen anatomopatológico tras la excisión de un fibroadenoma benigno (1). Debido a la baja incidencia de esta patología, resulta complejo definir sus características, y su diagnóstico es desafiante, ya que en las pruebas de imagen suele presentarse como un nódulo benigno. En los informes de biopsia por aspiración con aguja gruesa (BAG) frecuentemente se encuentra el diagnóstico de fibroadenoma, lo que contribuye a la dificultad en la identificación de casos malignos. Es una patología extremadamente rara, por lo que los médicos deben estar familiarizados con sus características clínico-patológicas y métodos de tratamiento. Dado su carácter infrecuente, se recomienda un enfoque multidisciplinario para optimizar los resultados para el paciente (3, 4).

Un estudio reciente realizado por Xu et al. (2024) describe una serie de 16 pacientes con carcinoma de mama originado en un fibroadenoma. En este estudio, el carcinoma ductal in situ fue el más frecuente y la mayoría de los casos fueron clasificados como subtipo luminal, aunque también se identificaron otros subtipos, como el triple negativo y HER2 positivo. Ninguno de los pacientes presentó metástasis en los ganglios linfáticos axilares, y todos estaban vivos sin evidencia de recaída durante el seguimiento (5).

Existen factores específicos que aumentan el riesgo de transformación maligna en fibroadenomas, los cuales incluyen:

Histología Compleja: Los fibroadenomas con características histológicas complejas, como la presencia de calcificaciones, cambios apocrinos o hiperplasia epitelial, presentan un mayor riesgo de malignización. Según un estudio del Mayo Clinic Benign Breast Disease Cohort, los fibroadenomas complejos tienen un riesgo relativo de cáncer de mama de 2.27 en comparación con los fibroadenomas simples (6).

Hiperplasia Atípica: La presencia de hiperplasia ductal atípica (ADH) o hiperplasia lobulillar atípica (ALH) dentro del fibroadenoma también aumenta el riesgo de malignización. Una revisión sistemática mostró que la hiperplasia atípica dentro de un fibroadenoma puede elevar el riesgo relativo de cáncer de mama hasta 6.9-7.29 (7).

Edad Avanzada: Los fibroadenomas en mujeres mayores de 35 años tienen una mayor probabilidad de contener cambios malignos o premalignos. Un estudio de Kuijper et al. encontró que la mayoría de los casos de carcinoma in situ dentro de fibroadenomas se presentaron en pacientes mayores de 40 años (8).

Historia Familiar de Cáncer de Mama: Las mujeres con antecedentes familiares de cáncer de mama tienen un riesgo incrementado de transformación maligna en fibroadenomas. Se recomienda un seguimiento más riguroso en estos casos (7).

Tamaño y Crecimiento Rápido: Los fibroadenomas de mayor tamaño (>2.5 cm) o que crecen rápidamente también presentan un mayor riesgo de malignización y pueden requerir excisión quirúrgica para diagnóstico definitivo (9).

Estos factores deben ser evaluados en el manejo y tratamiento de pacientes con

fibroadenomas, a fin de identificar aquellos con mayor riesgo de transformación maligna.

Conclusiones

- Se recomienda un manejo multidisciplinario de los casos, con el fin de maximizar los beneficios para el paciente.
- La mayoría de los fibroadenomas son benignos, y la aparición de carcinoma sobre el mismo es extremadamente rara. Sin embargo, es crucial estar alerta ante cualquier signo de transformación maligna, especialmente en pacientes con factores de riesgo y realizar un análisis histológico exhaustivo en todas las masas mamarias.

Consideraciones éticas

Nuestro artículo se realizó de conformidad con las normas de Helsinki 1964 y sus modificaciones posteriores o normas éticas comparables.

Financiación

Los autores declaran no haber recibido financiación para la realización de este artículo.

Conflictos de intereses

Los autores declaran no tener ningún conflicto de interés.

Bibliografía

1. Rao S, Latha PS, Ravi A, Thanka J. Ductal carcinoma in a multiple fibroadenoma: diagnostic inaccuracies. J Cancer Res Ther. 2010;6(3):385-7. doi:10.4103/0973-1482.73350.
2. Ben Hassouna J, Damak T, Ben Slama A, et al. Breast carcinoma arising within fibroadenomas: report of four observations. Tunis Med. 2007;85(10):891-5.
3. Wu YT, Chen ST, Chen CJ, Kuo YL, Tseng LM, Chen DR, et al. Breast cancer arising within fibroadenoma: collective analysis of case reports in the literature and hints on treatment policy. World J Surg Oncol. 2014;12:335. doi:10.1186/1477-7819-12-335.
4. Hua B, Xu JY, Jiang L, Wang Z. Fibroadenoma with an unexpected lobular carcinoma: a case report and review of the literature. Oncol Lett. 2015;10(3):1397-401. doi:10.3892/ol.2015.3488.
5. Xu L, Luo S, Mao Q, et al. Breast carcinoma arising in a fibroadenoma: a case series of 16 patients and review of the literature. Oncol Lett. 2024;27(1):39. doi:10.3892/ol.2023.14172.
6. Nassar A, Visscher DW, Degnim AC, et al. Complex fibroadenoma and breast cancer risk: a Mayo Clinic benign breast disease cohort study. Breast Cancer Res Treat. 2015;153(2):397-405. doi:10.1007/s10549-015-3535-8.
7. El-Wakeel H, Umpleby HC. Systematic review of fibroadenoma as a risk factor for breast cancer. Breast. 2003;12(5):302-7. doi:10.1016/S0960-9776(03)00123-1.
8. Kuijper A, Mommers EC, van der Wall E, van Diest PJ. Histopathology of fibroadenoma of the breast. Am J Clin Pathol. 2001;115(5):736-42. doi:10.1309/F523-FMJV-W886-3J38.
9. Hubbard JL, Cagle K, Davis JW, Kaups KL, Kodama M. Criteria for excision of suspected fibroadenomas of the breast. Am J Surg. 2015;209(2):297-301. doi:10.1016/j.amjsurg.2013.12.037.

Si quieres ampliar información de este artículo contacta con:

Contacta con los autores en:
lmartinp01@gmail.com

Como citar este artículo: Martín-Paniagua, L, Mesa-Ruiz, MI, García-Sánchez, F, Esmailli-Ramos, M, Cano-Pecharromán, EM, Balsa-Marín, T Transformación maligna de fibroadenoma mamario en carcinoma infiltrante: Informe de un caso. Revista SALUX nov. 2025; 20:18-21.