Casos Clínicos

Diagnóstico diferencial del pulmón blanco: Caso de Adenocarcinoma Mucinoso Invasivo Lepídico

Lafarga Poyo, ML, Puig Sánchez, FG, Bravo Nieto, JM, Ortega González, A

Servicio de Neumología. Hospital General Universitario Nuestra Señora del Prado, Gerencia de Atención Integrada de Talavera de la Reina (SESCAM), España.

Fecha de recepción: 11/04/2025. Aceptada su publicación: 03/11/2025

Resumen

El cáncer de pulmón es la principal causa de mortalidad oncológica, y sus variantes histológicas definen el pronóstico y tratamiento. El adenocarcinoma mucinoso invasivo lepídico, con su diseminación aerógena y patrón indolente, ejemplifica la importancia de las clasificaciones IASLC/ATS/ERS y de la OMS en la precisión diagnóstica y el manejo clínico.

Presentamos el caso de una mujer de 85 años sin antecedentes médicos de interés, nunca fumadora, diagnosticada de adenocarcinoma mucinoso de pulmón con patrón lepídico que debuta como pulmón blanco izquierdo con amplia extensión local sin aparente afectación a distancia y con escasa clínica asociada.

El adenocarcinoma mucinoso invasivo lepídico es un reto diagnóstico por su similitud con otros grupos de enfermedades. Su evolución puede ser indolente, pero con diseminación aerógena extensa. Las clasificaciones IASLC/ATS/ERS y de la OMS permiten un mejor pronóstico y tratamiento.

PALABRAS CLAVE

Adenocarcinoma; Patrón lepídico; Diagnóstico diferencial; Caso clínico; Paciente geriátrica.

Abstract

DIFFERENTIAL DIAGNOSIS OF WHITE LUNG: LEPID INVASIVE MUCINOMA

Lung cancer is the leading cause of cancer-related mortality, and its histological variants define prognosis and treatment. Invasive mucinous lepidic adenocarcinoma, characterized by aerogenous spread and an indolent pattern, exemplifies the importance of the IASLC/ATS/ERS and WHO classifications in achieving diagnostic accuracy and guiding clinical management.

We present the case of an 85-year-old woman with no relevant medical history, non-smoker, diagnosed with mucinous lepidic-pattern lung adenocarcinoma presenting as a white left lung with extensive local spread, no apparent distant involvement, and minimal associated symptoms.

Invasive mucinous lepidic adenocarcinoma represents a diagnostic challenge due to its similarity to other disease groups. Its course may be indolent, yet characterized by extensive aerogenous dissemination. The IASLC/ATS/ERS and WHO classifications allow for improved prognostic assessment and treatment planning.

KEY WORDS

Adenocarcinoma; Lepidic pattern; Differential diagnosis; Case Report; Geriatric patient.

Autor de correspondencia:
Marcos Leandro Lafarga Poyo. Residente 4º año. Servicio de Neumología. Hospital General Universitario Ntra. Sra. del Prado. Gerencia de Atención Integrada de Talavera de la Reina (SESCAM). Email: mlafarga@sescam.jccm.es

Introducción

El cáncer pulmonar (CP) ocupa el tercer lugar entre las causas más comunes de tumores malignos a nivel mundial. En el año 2020, se convirtió en el segundo cáncer más frecuente, registrando alrededor de 2,21 millones de casos y causando casi dos millones de fallecimientos (1). Esta enfermedad se ha convertido en la principal causa de muerte por cáncer a nivel global. Se observa que el CP tiende a manifestarse con mayor frecuencia en personas mayores, especialmente entre los 65 y 74 años con un aumento significativo en la incidencia de CP en mujeres.

El adenocarcinoma se caracteriza como una forma de cáncer epitelial maligno que exhibe diferenciación glandular o la producción de moco, pudiendo presentar diversos patrones histológicos, como el acinar, papilar, lepídico o sólido (2). Diversos estudios muestran que, en relación con otros subtipos, el adenocarcinoma es más común en mujeres y personas que nunca han fumado. Sin embargo, esta asociación es relativa: más del 85 % de los pacientes con cáncer de pulmón tienen antecedente de tabaquismo. Por tanto, aunque el adenocarcinoma es el subtipo predominante entre los no fumadores, la mayoría absoluta de adenocarcinomas sigue apareciendo en fumadores o exfumadores, teniendo una propensión significativa a metastatizar a distancia hasta el 80% de los casos (1).

Presentación del caso

Mujer de 85 años que acude a urgencias hospitalarias por tos de seis meses de evolución en el contexto de un cuadro catarral sin acompañarse de disnea ni síndrome constitucional. La paciente permanece independiente para las actividades de la vida diaria.

Antecedentes personales

No es alérgica a ningún medicamento. Presenta hipertensión arterial en tratamiento con medidas no farmacológicas. Nunca ha fumado ni ha tenido exposición al humo. Sin cirugías previas ni tratamiento médico habitual.

Hallazgos clínicos

A la exploración física se encuentra con aparente buen estado general, consciente y orientada en las tres esferas. Eupneica sin necesidad de uso de oxigenoterapia complementaria, con un ritmo cardíaco regular. A la auscultación pulmonar presenta una disminución del murmullo vesicular en los dos tercios inferiores del hemitórax izquierdo, siendo normal en el hemitórax contralateral.

Evaluación diagnóstica

- Gasometría arterial basal: pH 7,40 pO2 74,30 pCO2 40,50 HCO3 25,20 SO2 95%.
- Analítica: Hemograma y bioquímica con parámetros dentro de los rangos de referencia, al igual que los marcadores de daño miocárdico. Antígeno del cáncer (CA) 19.9 en 743 (el límite superior de la normalidad es de 37). Reactantes de fase aguda negativos.
- Radiografía de tórax en proyección posteroanterior y lateral (Figura 1): pulmón blanco en hemitórax izquierdo.
- Ecografía torácica: hepatización homogénea de todo el parénquima pulmonar izquierdo, sin apreciarse áreas ventiladas o derrame pleural observándose sutil signo del broncograma líquido.
- Tomografía computarizada (TC) (Figura 2): ausencia de ganglios de tamaño significativo, extenso infiltrado en el lóbulo inferior izquierdo y áreas en vidrio deslustrado en hemitórax derecho.
- Tomografía por emisión de positrones (PET) (Figura 3): aumento del metabolismo en el lóbulo inferior izquierdo y língula con incremento del metabolismo (SUV máximo 9,03), sugiriendo la posibilidad de malignidad sin evidencia de afectación a distancia.
- Broncoscopia diagnóstica: sin hallazgos relevantes salvo importante malacia a nivel de los bronquios principales sin apreciarse signos directos e indirectos de enfermedad tumoral con lavado broncoalveolar cuya citología presenta

escasa celularidad sin aislamientos microbiológicos. En los cortes histológicos de la biopsia transbronquial se observa una lesión glandular con un epitelio columnar mucinoso, con mucina PAS D positiva presentando un crecimiento tipo lepídico.

- Perfil inmunohistoquímico: positivo para CK7 y negativo para SATB-2, CK20, CDX2, GATA3- y PAX-8.
- Estudios moleculares: ROS1 no detectado, mutación EGFR no detectada, KRAS y NRAS con resultados no concluyentes, reordenamiento del gen ALK no valorable, BRAF no detectado, PD-L1 negativo (expresión del 0% de las células tumorales).

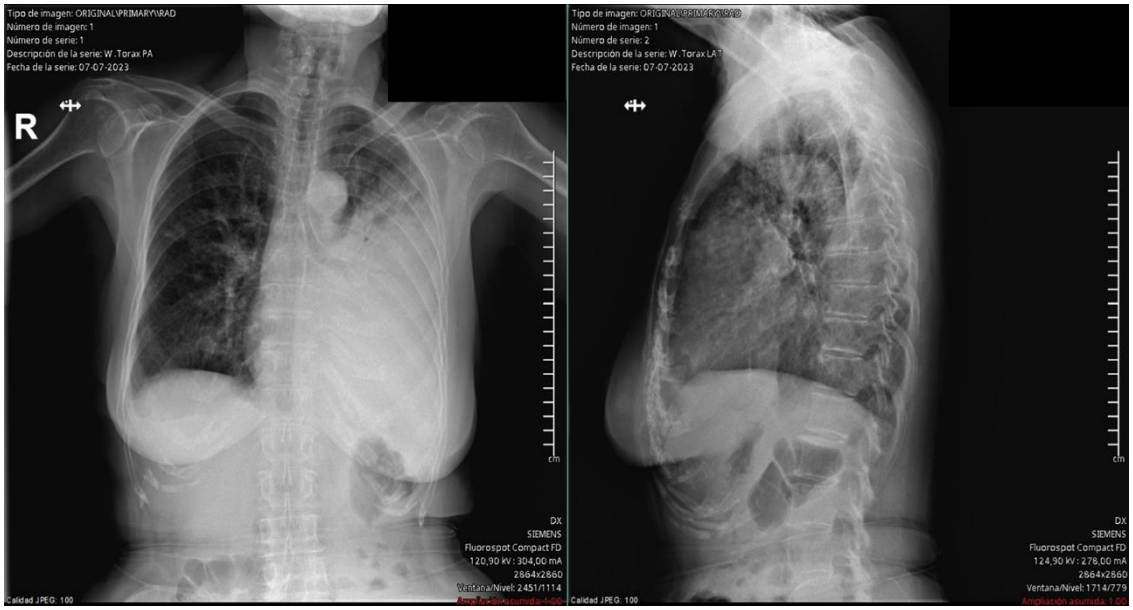

Figura 1: Radiografía de tórax en proyecciones posteroanterior y lateral. Pulmón blanco izquierdo

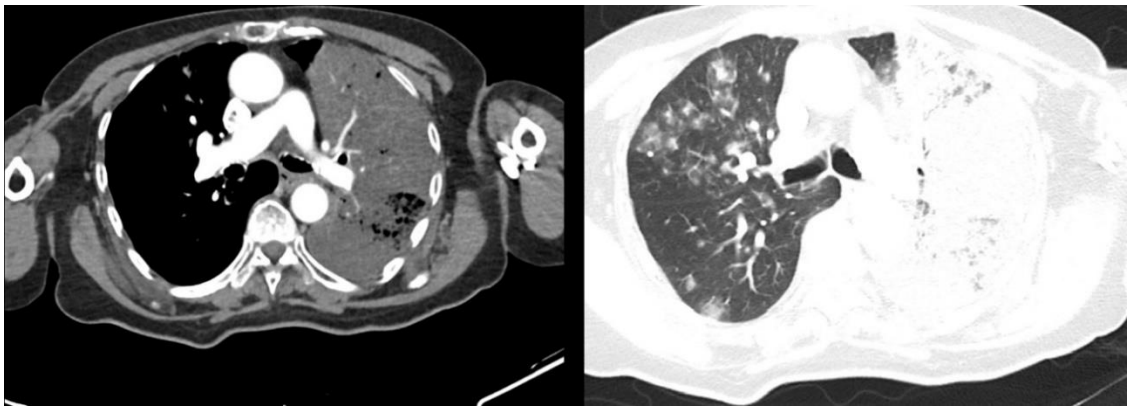

Figura 2: Tomografía computarizada (TC): extensa consolidación en el lóbulo inferior izquierdo y áreas en vidrio deslustrado en hemitórax derecho

Al tratarse de un tumor irresecable por su

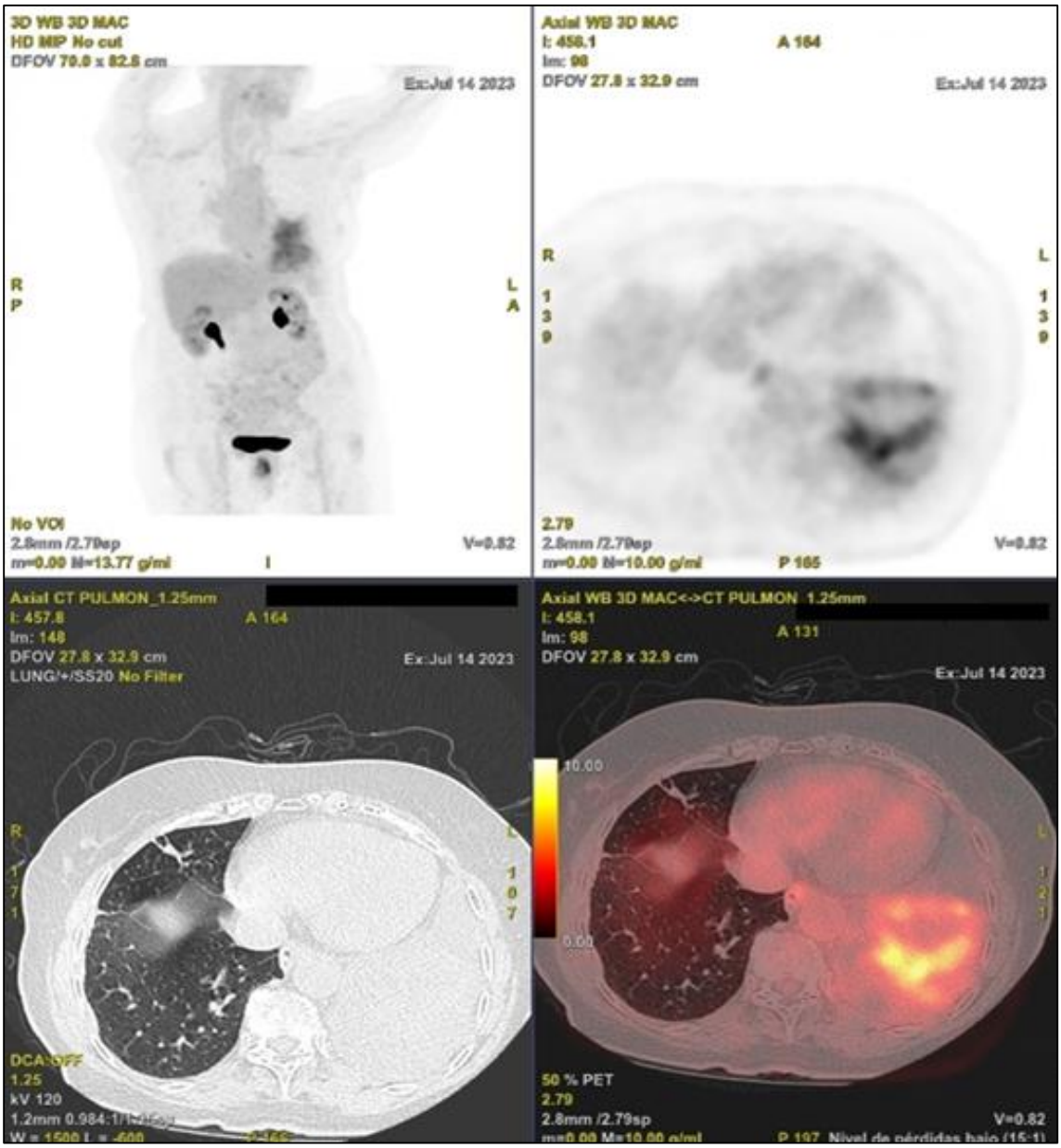

Figura 3: Tomografía por emisión de positrones (PET): aumento del metabolismo en el lóbulo inferior izquierdo y língula con incremento del metabolismo (SUV máximo 9,03) sin evidencia de afectación a distancia.

Diagnósticos diferenciales

Neumonía organizada, enfermedades intersticiales difusas, neumonía eosinofílica crónica o proteinosis alveolar pulmonar.

Diagnóstico definitivo

En julio del 2023 se diagnostica de adenocarcinoma mucinoso invasivo lepídico de pulmón, estadio IIIA.

Intervención terapéutica

gran extensión y la paciente inoperable por su edad, se administran tres ciclos de tratamiento quimioterápico de Carboplatino-Navelbine.

Seguimiento y resultados

A pesar de una tolerancia inicial adecuada, la paciente requiere pasar a una segunda línea de tratamiento con inmunoterapia al tercer mes de tratamiento, debido a la progresión tumoral evidenciada en una radiografía de tórax de control. Con el

tiempo, experimenta un empeoramiento progresivo de su estado general, llevando a la decisión de continuar exclusivamente con Cuidados Paliativos para el manejo de síntomas. La paciente fallece en noviembre de 2023, al cuarto mes desde que se diagnostica la enfermedad.

Discusión

La clasificación del adenocarcinoma de pulmón, establecida por la IASLC/ATS/ERS y la OMS, eliminó el término carcinoma bronquioloalveolar (BAC) y lo reemplazó por categorías más precisas, como adenocarcinoma in situ (AIS), adenocarcinoma mínimamente invasivo, el adenocarcinoma invasivo con patrón lepídico y adenocarcinoma mucinoso invasivo (2, 3). Los adenocarcinomas invasivos se subclasifican según su patrón de crecimiento predominante (lepídico, acinar, papilar, micropapilar y sólido). Esta clasificación mejora la estratificación pronóstica y optimiza el tratamiento (3).

El adenocarcinoma mucinoso con patrón lepídico de pulmón es una variante de adenocarcinoma invasivo caracterizada por un crecimiento no destructivo a lo largo de los tabiques alveolares, sin invasión de la arquitectura pulmonar hasta etapas avanzadas (2–4). En el contexto del caso clínico presentado este subtipo representa un reto diagnóstico y terapéutico debido a su presentación clínica inespecífica y su crecimiento insidioso.

Los adenocarcinomas mucinosos o no, pueden tener un patrón lepídico siendo capaces de presentar una diseminación aerógena con compromiso difuso del pulmón, lo que puede simular enfermedades intersticiales o neumonías persistentes (5). En este sentido, el diagnóstico diferencial incluye neumonía organizativa, enfermedad intersticial difusa e incluso eosinofilia pulmonar (6).

El diagnóstico definitivo de este subtipo de adenocarcinoma depende fundamentalmente del estudio histopatológico, aunque los estudios de imagen y las pruebas moleculares pueden aportar información complementaria sin olvidar que no son determinantes por sí solas. En tomografía computarizada (TC), el adenocarcinoma mucinoso lepídico puede presentarse con opacidades en vidrio deslustrado, consolidaciones alveolares y la presencia de broncograma aéreo. La inmunohistoquímica juega un papel clave en la diferenciación con otros subtipos, siendo típicamente positivos para CK7 y TTF-1, aunque los adenocarcinomas mucinosos pueden ser negativos para éste último, suelen asociarse más a la mutación KRAS y pocos de ellos expresan EGFR (7).

Hasta la fecha, no se han publicado investigaciones que analicen los aspectos pronósticos y clinicopatológicos de los adenocarcinomas mucinosos invasivos según sus distintos patrones de crecimiento. En este contexto, se ha observado que la supervivencia a cinco años es significativamente menor en los casos con patrón acinar predominante (50,0%) en comparación con aquellos con patrón lepídico predominante (81,3%) (8).

En términos del tratamiento, la cirugía es la opción primaria en casos localizados, mientras que en enfermedad avanzada se han utilizado quimioterapias basadas en pemetrexed y carboplatino. Además, la identificación de la mutación KRAS puede influir en la selección de terapias dirigidas (3).

El adenocarcinoma mucinoso con patrón lepídico es una entidad con características clínicas, radiológicas e histopatológicas peculiares que pueden llevar a errores diagnósticos iniciales. Su evolución puede ser indolente, pero con la posibilidad de diseminación aerógena. La integración de técnicas avanzadas de imagen, biopsia con inmunohistoquímica y pruebas moleculares es crucial para su adecuado diagnóstico y tratamiento (3, 4).

Conflictos de intereses

Los autores declaran no tener ningún tipo de conflictos de intereses.

Normas éticas

Nuestro artículo se realizó de conformidad con la normativa ética actual.

Declaración de Financiación

Los autores declaran no haber recibido financiación para la realización de este artículo.

Bibliografía

1. Ferlay J, Colombet M, Soerjomataram I, Parkin DM, Piñeros M, Znaor A, et al. Cancer statistics for the year 2020: An overview. Int J Cancer. 15 de agosto de 2021;149(4):778-89.
2. Nicholson AG, Tsao MS, Beasley MB, Borczuk AC, Brambilla E, Cooper WA, et al. The 2021 WHO Classification of Lung Tumors: Impact of Advances Since 2015. J Thorac Oncol. marzo de 2022;17(3):362-87.
3. Yoshizawa A, Sumiyoshi S, Sonobe M, Kobayashi M, Fujimoto M, Kawakami F, et al. Validation of the IASLC/ATS/ERS Lung Adenocarcinoma Classification for Prognosis and Association with EGFR and KRAS Gene Mutations: Analysis of 440 Japanese Patients. J Thorac Oncol. enero de 2013;8(1):52-61.
4. Russell PA, Wainer Z, Wright GM, Daniels M, Conron M, Williams RA. Does Lung Adenocarcinoma Subtype Predict Patient Survival?: A Clinicopathologic Study Based on the New International Association for the Study of Lung Cancer/American Thoracic Society/European Respiratory Society International Multidisciplinary Lung Adenocarcinoma Classification. J Thorac Oncol. septiembre de 2011;6(9):1496-504.
5. Takanashi Y, Tajima S, Tsukui M, Shinmura K, Hayakawa T, Takahashi T, et al. Non-Mucinous Lepidic Predominant Adenocarcinoma Presenting with Extensive Aerogenous Spread. Rare Tumors. 17 de noviembre de 2016;8(4):169-72.
6. Azzeddine R, Rhorfi IA, Zegmout A, Souhi H, Elouazzani H, Abid A, et al. Typical presentation of pulmonary lepidic adenocarcinoma: a rare case report. Pan Afr Med J [Internet]. 11 de mayo de 2020. Disponible en: http://www.panafrican-med-journal.com/content/article/36/11/full/
7. Moreira AL, Ocampo PSS, Xia Y, Zhong H, Russell PA, Minami Y, et al. A Grading System for Invasive Pulmonary Adenocarcinoma: A Proposal From the International Association for the Study of Lung Cancer Pathology Committee. J Thorac Oncol. octubre de 2020;15(10):1599-610.
8. Lin G, Li H, Kuang J, Tang K, Guo Y, Han A, et al. Acinar-Predominant Pattern Correlates With Poorer Prognosis in Invasive Mucinous Adenocarcinoma of the Lung. Am J Clin Pathol. 29 de marzo de 2018;149(5):373-8.

Si quieres ampliar información de este artículo contacta con:

Contacta con los autores en: mlafarga@sescam.jccm.es

Como citar este artículo: Lafarga Poyo, ML, Puig Sánchez, FG, Bravo Nieto, JM, Ortega González, A. Diagnóstico diferencial del pulmón blanco: Caso de Adenocarcinoma Mucinoso Invasivo Lepídico. Revista SALUX nov. 2025; 20:12-17.